Zur Therapie

des

Myeloidsarcoms.

Inaugural-Dissertation

zur Erlangung der Doctorwürde

der medicinischen Fakultät zu Kiel

vorgelegt

von

Friedrich Thilo,

approb. Arzt aus Hannover.

Opponenten:

Dr. med. **Jürgens.**

Dr. med. **Oetken.**

Kiel.

Druck von Schmidt & Klaunig.

1889.

Nr. 22.

Rectoratsjahr 1889/90.

Referent: Dr. v. **Esmarch.**

Druck genehmigt:

Dr. v. **Esmarch.**

Am 7. Mai 1882 wurde in der chirurgischen Klinik des Herrn Geheimrath Professor von Esmarch in Kiel ein Knabe aufgenommen, welcher einen beiderseits sehr stark entwickelten Tumor des Oberkiefers und beider Unterkiefer zeigte. Da nun eine derartige, symmetrisch entwickelte Geschwulst an den Kiefern sehr selten vorkommt, auch selten so grosse Dimensionen annimmt und der vorliegende Fall noch sonst manches bemerkenswerthe bot, so schien es der Mühe werth, denselben ausführlich zu beschreiben und zu veröffentlichen; auch habe ich eine Abbildung desselben anfertigen lassen, auf welche ich hier schon verweisen möchte.

Der betreffende Knabe, Carl Deich, 11 Jahre alt, stammt aus Brockhoefe bei Uelzen; die Grosseltern väterlicherseits, vorher stets gesund, starben an Cholera, der Vater der Mutter an Phthisis. Der Vater leidet an chronischem Magencatarrh, die Mutter ist schwächlich und hat früher an Chorea gelitten. Pat. ist das älteste von drei Kindern, hat Masern und vier diphtheritische Anfälle überstanden, das letzte Mal ist er von einer Frau behandelt, die ihm gestossenen Pfeffer, dreimal täglich einen Theelöffel voll in Milch zu nehmen verordnete.

Sein jetziges Leiden datirt vom Frühjahr 1881 und begann damit, dass sämmtliche Zähne im Unter- wie Oberkiefer lose wurden und das Zahnfleisch anschwoll; dabei waren die Zähne nicht etwa cariös, sondern äusserlich vollkommen gesund. Nach der Meinung des Vaters sollte der Knabe sich die Erkrankung dadurch zugezogen haben, dass er in einem Teiche badete, in welchem vorher pockenkranke Schafe gewaschen waren. Ein Arzt verordnete Pinselungen der Gingiva, wonach die Zähne

kernige Riesenzellen einschliessen. Sie findet sich vorwiegend am Knochen, aber auch in anderen Organen. Während sie nun bei ihrem Auftreten an anderen Körperstellen als maligne Geschwulst bezeichnet werden muss, neigt das Myeloidsarcom des Kieferrandes zu einem mehr gutartigen Verlauf und veranlasst höchstens lokale Recidive.

Die Myeloidsarcome des Kieferrandes gehören zu den verhältnissmässig nicht selten vorkommenden Neubildungen; so wurden auf der Klinik des Herrn Geheimrath v. Esmarch in Kiel in 20 Jahren 37 Fälle beobachtet. Besondere Ursachen für die Entwicklung derselben lassen sich nicht nachweisen; zwar ist mehrfach die Ansicht geäussert, dass die Dentitionsperiode, besonders die zweite, von Einfluss sei, und wird namentlich von Billroth [1]) vertreten, weil er mehrere Fälle, die in diesem Alter auftraten, beobachtete, allein die weiter unten angegebenen Tabellen — eine über die in der Kieler Klinik in den Jahren 1858—78 beobachteten Fälle, die andere aus Londoner Hospitälern [2]) zusammengestellt sprechen nicht dafür: Hier sind alle Lebensalter vom 2. bis 63. Lebensjahre vertreten und nur 5 Fälle gehören der Dentitionsperiode an; ja, Prof. E. Neumann in Königsberg erwähnt [3]) sogar einen Fall von congenitaler Epulis!

Hingegen scheint das Geschlecht einen gewissen Einfluss zu haben: in der den Londoner Spitälern entnommenen Tabelle stellt sich das Verhältniss zwischen männlich und weiblich auf 3 : 5. in der Kieler Tabelle ist es nahezu 1 : 2, und Billroth führt 9 Fälle aus der Züricher Klinik an, welche sämmtlich das weibliche Geschlecht betrafen, so dass das letztere in der That häufiger befallen zu werden scheint. Ob dieses, wie Heath [4]) meint, seinen Grund darin hat, dass die Frauen besser Schmerzen ertragen können und sich nicht so leicht zur Extraction cariöser Zähne bewegen lassen, wie Männer, und dadurch mehr Anlass zu Neubildungen bieten, ist schwer nachzuweisen.

Ein überwiegendes Vorkommen am Ober- oder Unterkiefer lässt sich aus den Tabellen nicht erkennen; am Oberkiefer sassen 31, am Unterkiefer 32 Epuliden. —

---

[1]) Langenbecks Archiv X pag. 107.
[2]) Medical Times and Gazette, Sept. 3rd 1859.
[3]) Archiv für Heilkunde 1871 pag. 189.
[4]) Lancet, June 13th 1857.

Uebersicht

der

in der chirurgischen Klinik zu Kiel behandelten Fälle von Epulis 1858—1878.

Jahr	Journal-Nr.	Geschlecht	Alter	Sitz
1858	62	w.	21	unten
1859	62	m.	57	„
1859	60	w.	38	„
1860	59	w.	21	oben
1862	79	w.	45	„
1862	248	w.	45	„
1863	185	w.	23	„
1864	11	w.	—	„
1866	261	w.	24	unten
1866	273	w.	37	„
1866	449	w.	41	oben
1867	116	w.	17	„
1868	68	m.	17	„
1868	—	w.	6	„
1868	—	w.	42	unten
1868	216	m.	32	oben
1869	283	w.	53	„
1870	24	w.	—	unten
1870	25	w.	—	„
1871	223	m.	63	oben
1871	307	w.	—	„
1872	95	w.	46	„
1872	235	m.	39	„
1872	272	w.	61	unten
1872	431	w.	54	oben
1873	272	m.	38	„
1873	296	m.	2	unten
1874	5	w.	30	„
1874	129	w.	15	oben
1875	630	m.	40	unten
1875	577	w.	20	„
1876	338	m.	36	oben
1876	343	m.	23	unten
1877	484	m.	43	„

Sämmtliche Fälle wurden geheilt entlassen,

Tabellarische Uebersicht

von

28 Fällen von Epulis aus Londoner Spitälern.

Nr.	Geschlecht	Alter	Dauer	Sitz
1	w.	35	2 Jahr	oben
2	m.	39	15 Monat	„
3	w.	60	7 Monat	„
4	w.	50	3 Monat	„
5	m.	16	3 Jahr	unten
6	w.	60	20 Jahr	oben
7	w.	36	9 Monat	unten
8	m.	36	—	oben
9	m.	28	7 Jahr	„
10	w.	28	6 Jahr	unten
11	w.	11	1 Jahr	„
12	w.	36	18 Monat	„
13	m.	24	—	„
14	w.	30	—	oben
15	w.	23	14 Monat	unten
16	w.	22	2 Jahr	„
17	m.	16	1 Jahr	oben
18	w.	31	—	unten
19	w.	30	18 Monat	„
20	m.	9	2 Jahr	„
21	w.	22	—	„
22	m.	40	1 Jahr	„
23	m.	41	—	„
24	m.	10	6 Monat	„
25	m.	51	3 Jahr	oben
26	w.	57	5 Monat	„
27	w.	24	1 Jahr	unten
28	w.	73	10 Jahr	„

Sämmtliche Fälle mit Ausnahme von Nr. 4, welcher an Pyaemie zu Grunde ging, wurden geheilt entlassen.

Mit einer einzigen Ausnahme betraf in den oben angeführten Fällen die Neubildung nur eine Seite oder griff, von einer Seite ausgehend, auf die andere über; diese Ausnahme, ein beiderseitiges Myeloidsarcom am Unterkiefer, ist in Kiel vorgekommen und wurde von Herrn Geheimrath von Esmarch mit günstigem Erfolg operirt. Die übrigen Fälle wurden, immer im Gesunden, durch Wegnahme eines Knochenkeils operirt und geheilt entlassen; nur in zwei von den in den Tabellen aufgeführten Fällen sind Recidive vorgekommen: das eine, in England operirte, beschreibt Fergusson [1]) als rechtsseitiges Myeloidsarcom der Mandibula, welches nach sorgfältiger Resection sich acht Jahre später einstellte; der andere Fall kam auf der Esmarch'schen Klinik vor und betraf ein rechtsseitiges Myeloidsarcom des Oberkiefers; auch hier trat trotz der Exstirpation im Gesunden nach 4 Jahren ein Recidiv ein.

Beide Operateure sprechen die Vermuthung aus, dass trotz aller Sorgfalt doch wohl nicht Alles krankhafte entfernt worden sei. Damit wäre das Eintreten von Recidiven allerdings erklärt, Gilt doch bei Entfernung von Geschwülsten aller Art die Regel, nur im Gesunden zu operiren — natürlich nur, so weit es möglich ist!

In unserm Fall war bei den colossalen Dimensionen der Tumoren an eine Exstirpation im Gesunden gar nicht zu denken, sie hätte die Resection beider Oberkiefer und der mandibula erfordert. Dies mag auch wohl der Grund gewesen sein, weshalb der Fall von jener anderen Klinik zurückgewiesen wurde. Nun waren aber Herrn Geheimrath von Esmarch zwei Fälle bekannt, in welchen trotz Abweichung von der bekannten Regel vollständige Heilung gerade bei Myeloidsarcomen der Kiefer erzielt worden war, und ich kann nicht umhin, diese beiden Fälle kurz anzuführen.

Ein Dienstmädchen, W. Messering, welches sich im Jahre 1867 der Kieler Klinik vorstellte, hatte im Januar dess. Jahres einen Schlag mit einem Brunnenschwengel gegen die linke Seite der Nase und Wange erhalten; vier Wochen später bemerkte es eine schmerzlose, verschiebbare Geschwulst daselbst, welche trotz Jod-

[1]) Lancet, June 13th 1857.

tinctur, Cataplasmen und Incisionen schnell zunahm. Bei der Aufnahme im November zeigte sie am Unterkiefer eine faustgrosse Geschwulst, vom proc. mastoid. bis über den vorderen Rand des Masseter sich erstreckend, mit der Haut nicht verwachsen; in der Mundhöhle erstreckte sich der Tumor bis an den obern Rand der Zähne. Da Pat. eine Resection verweigerte, wurde zunächst am 5. December 1867 ein Vertikalschnitt über die Geschwulst vor dem Ohre herab gemacht und grosse Massen weichen Gewebes mit dem scharfen Löffel ausgeschabt; es zeigte sich, dass die Geschwulst durch den cystös degenerirten ramus ascendens mandibulae gebildet wurde. Nach der Ausschabung wurden Carboltampons und Drains eingelegt. Eine bedeutende Schwellung und Eiterung folgte der Operation und im Lauf von ca. sieben Wochen bildete sich ein Recidiv, welches die ganze Wundhöhle wieder ausfüllte. Am 23. Januar 1869 wurde daher abermals ein verticaler Schnitt über die Backe geführt, das Periost abgeschoben und die neugebildeten Geschwulstmassen gründlich entfernt, ebenso die erkrankten Knochenparthien abgemeisselt und dann die Wundhöhle energisch mit ferr. candens cauterisirt. Durch die mikroskopische Untersuchung wurde die schon vorher gestellte Diagnose auf Myeloidsarcom bestätigt.

Zwar folgte auch auf diese Operation eine starke Eiterung und es währte vier Monate, bis die Schwellung gänzlich abgenommen hatte; dann aber war die Wunde bis auf eine Fistel verheilt und am 23. Mai konnte die Pat. entlassen werden; es ist kein Recidiv eingetreten.

Ganz ähnlich verlief der andere Fall, welchen Heath [1]) operirte: Hier handelte es sich um einen siebenjährigen Knaben, welcher beiderseits an der äusseren Fläche der mandibula einen apfelgrossen, muschelförmigen Tumor zeigte, dessen obere Hälfte sich höckerig, dessen untere sich weich anfühlte; innerhalb des Mundes erstreckte sich derselbe bis an den Rand der unteren Zähne, ohne dieselben zu überragen. Heath machte zunächst eine Incision über den rechten, etwas grösseren Tumor, dann wurde das Periost entblöst und abgelöst; mit Säge und Knochenzange wurde der Tumor entfernt, die Mundhöhle aber nicht geöffnet. Wegen der starken

[1]) Injuries and diseases of the Jaws, conf. Lancet 1868.

Blutung wurde die Wundhöhle mit dem Glüheisen cauterisirt und sodann tamponirt. Die innere Wand der mandibula war vollkommen glatt und der Unterkiefer hatte nach Beendigung der Operation wieder seine normale Grösse und Form erreicht. Der Tumor war anfänglich für ein Enchondrom gehalten worden, allein die mikroskopische Untersuchung ergab, dass derselbe den myeloiden Geschwülsten beizuzählen sei.

In gleicher Weise wurde auch der linksseitige Tumor entfernt und der Kranke konnte nach fünf Wochen geheilt entlassen werden.

Dieser von Heath beobachtete Fall ist bis jetzt der einzige in der Litteratur beschriebene von doppelseitigem, symmetrischen Myeloidsarcom der mandibula, ein zweiter, bis jetzt noch nicht beschriebener, ist der oben erwähnte, welchen Herr Geheimrath von Esmarch operirte.

Da in den beiden beschriebenen Fällen von Myeloidsarcom eine vollständige Heilung erzielt wurde, obwohl es nicht möglich gewesen war, nur im Gesunden zu operiren, so unternahm Herr Geheimrath von Esmarch auch in unserm Fall die Entfernung der Geschwulst, und zwar durch allmähliges Abtragen in verschiedenen Sitzungen mit möglichster Erhaltung der noch vorhandenen, jedenfalls schon afficirten Knochenreste der Oberkiefer, wie der mandibula; er verkannte freilich nicht, dass auf einen günstigen Ausgang nicht mit Sicherheit zu rechnen sei, da bei den ausgedehnten Zerstörungen, welche die Geschwulst bewirkt hatte, das Auftreten häufiger Recidive zu befürchten war.

Es wurde also am 26. Mai 1882 die erste Operation in folgender Weise vorgenommen:

Zunächst wurde ein Hautschnitt bis auf den Knochen gemacht, vom linken Ohr am Rande des Unterkiefers entlang bis zum rechten Ohr; die sehr profuse Blutung machte zahlreiche Unterbindungen nöthig; sodann wurden mit scharfen Löffeln alle an der mandibula befindlichen Geschwulstmassen fortgeschabt bis an den unteren Knochenrand, welcher nur noch aus einer Leiste von Bleifederdicke bestand. Auch hierbei entstand ein grosser Blutverlust; einzelne lose Zähne wurden fortgenommen; an zwei Stellen perforirte der Löffel die Schleimhaut der Mundhöhle, die so entstandenen Risse wurden mittelst Seidensuturen geschlossen, die geräumige

Wundhöhle mit Eisenchloridgazetampon ausgefüllt, die Hauträndер theilweise vereinigt und nach der hier damals üblichen Methode mit Torfmullpolster verbunden.

Durch den starken Blutverlust war Pat. sehr geschwächt, erholte sich aber im Laufe des Tages; als sich am andern Abend starkes Oedem des Gesichts einstellte, wurde der Verband bis auf die tamponirende Gaze entfernt und der Mund mit einer Lösung von Alum. acet. öfters ausgespült. Am dritten Tage zeigte sich geringe Temparaturerhöhung, das Allgemeinbefinden blieb jedoch gut.

Am 4. Juni, also 9 Tage nach der Operation, wurde der Eisenchloridtampon entfernt, welcher schon einen sehr üblen Geruch angenommen hatte; daher wurde nun die Wundhöhle mit Carbol desinficirt, ein Tampon aus Sublimatgaze eingelegt und Umschläge mit Alum. acet. gemacht. Bei dieser Medication liess der Geruch bald nach, die Wunde granulirte gut, Pat. bekam wieder Appetit und konnte nach einigen Tagen aufstehen. Am 30. Juni, also fünf Wochen nach der Operation, war die Wunde geheilt.

Der Erfolg dieser ersten Operation war der, dass Pat. zunächst den Mund wieder schliessen konnte, wodurch die Nahrungsaufnahme bedeutend erleichtert wurde; auch war die Articulation schon etwas deutlicher. Der Umfang der Geschwulst hatte sich bedeutend verringert.

Die mikroskopische Untersuchung der ausgeschabten Massen zeigte zahlreiche, eng aneinander liegende, grosse vielkernige Zellen mit mannigfach verästelten Ausläufern, wie sie für Myeloidgeschwülste characteristisch sind, sog. Riesenzellen; hierdurch war die Annahme, dass es sich um ein Myeloidsarcom handle, bestätigt.

Etwa acht Wochen nach der ersten Operation wurde eine allmählige Zunahme der Geschwulst constatirt, namentlich waren die Wucherungen an der Innenseite der Zähne grösser geworden, auch begannen an der doch vollständig gereinigten labialen Fläche wieder kleine Auswüchse empor zu spriessen, vermuthlich von zurückgebliebenen, schon inficirten Periostresten. Es musste also am 28. Juli zur zweiten Operation geschritten werden, um die Recidiv an der Aussenfläche und hauptsächtlich die massenhaften Wucherungen, welche den Boden der Mundhöhle bedeckten und die Beweglichkeit der Zunge einschränkten, zu beseitigen.

Zu dem Zweck wurde die Unterlippe in der Mittellinie bis unterhalb des Kinns gespalten und das Ende des Schnittes nach beiden Seiten hin horizontal verlängert, sodann mit dem scharfen Löffel die neugebildeten Massen abgekratzt. Da nun der Versuch, die Schleimhaut des Bodens der Mundhöhle zu erhalten, sich als nicht ausführbar erwies, wurde der ganze Boden der Mundhöhle ausgeschabt, bis die Innenfläche des Unterkiefers sich zeigte; in der Substanz des letzteren fanden sich mehrfach mit Geschwulstmassen ausgefüllte, tiefe Gruben, welche ebenfalls energisch ausgelöffelt wurden; auch mussten mehrere Backzähne entfernt werden.

Die selbstverständlich sehr starke Blutung, welche mehrere Unterbindungen erforderte, wurde grösstentheils durch Compression gestillt, dann ein Sublimattampon eingelegt und die äussere Schnittwunde vereinigt. Der Tampon wurde nach drei Tagen entfernt; unter Ausspülungen mit Alum. acet. entwickelten sich gesunde Granulationen, sodass nach 14 Tagen der Boden der Mundhöhle durch Narbenmassen ziemlich wieder hergestellt war.

Nachdem nunmehr die untere Gesichtspartie wieder annähernd normale Dimensionen erreicht hatte und Respiration, Sprache und Schluckbewegungen in gehöriger Weise wieder hergestellt waren, blieb noch übrig, die Entfernung der Geschwulstmassen, in welche beide Oberkiefer übergegangen und dadurch stark aufgetrieben waren, in ähnlicher Weise vorzunehmen.

Als der Kräftezustand des kleinen Patienten, welcher die bisherigen Eingriffe wider Erwarten gut überstanden hatte, es erlaubte, wurde am 30. August zunächst die linke Gesichtshälfte in Angriff genommen und zwar in der Weise, dass nach sorgfältigster Desinfection die Wange vom Mundwinkel bis zum äusseren Augenwinkel gespalten, die Schleimhaut so gut wie möglich abpräparirt und die Wucherungen mit dem scharfen Löffel herausgenommen wurden. Die Ausräumung geschah so gründlich, dass die Nasenschleimhaut flottirte und der Löffel bis in das Orbitalgewölbe drang. Die entfernten Wucherungen füllten ein mässiges Eiterbecken; in ihnen fanden sich viele Knochenreste und sechs Zähne. Die Schleimhaut wurde, theilweise über einen eingelegten Tampon vereinigt, ebenso der Hautschnitt, welcher zum Zweck der besseren Ausspülung am obern Winkel offen blieb.

Pat. überstand auch diese Operation gut, klagte nicht über besondere Schmerzen, fieberte nicht und erholte sich rasch; die Wunde heilte schnell unter täglichen Ausspülungen mit Bromwasser.

Im Oktober hatte Pat. das Unglück, beim Spielen im Garten durch einen Fall sich eine einfache Humerusfractur zuzuziehen; daher musste die Entfernung der rechtsseitigen Geschwulstmassen des Oberkiefers bis Mitte November verschoben werden.

In dem langen Zeitraum von der ersten Operation — Mitte Mai — bis jetzt hatte die Geschwulst hier bedeutend an Grösse zugenommen und war weicher geworden. Es wurde nun, am 9. Novbr., die Oberlippe in der Mitte gespalten, der Schnitt um den Nasenflügel herum am Grund der Nase aufwärts und unterhalb des unteren Augenlides bis zur Mitte des Arcus zygomaticus geführt und der so gebildete Hautlappen in grosser Ausdehnung abpräparirt; dabei zeigten sich die Massen so weich, dass sie sich theilweise mit dem Finger ausdrücken liessen. Das Uebrige wurde, wie früher, mit dem scharfen Löffel ausgekratzt und von der Orbita bis zur Nasenschleimhaut und dem mucös-periostalen Ueberzug des harten Gaumens Alles ausgeräumt. Die Blutung war sehr stark, es mussten eine Menge Ligaturen angelegt und um die Aspiration von Blut zu verhüten, die Mundhöhle mit Schwämmen tamponirt werden. Zum Schluss wurde wieder ein Sublimatgazetampon eingelegt und die Hautwunde durch Suturen geschlossen.

Die Heilung erfolgte dieses Mal nicht so rasch, weil Pat. durch die wiederholten, starken Blutverluste sehr geschwächt war; es trat eine längere Eiterung ein, welche fortgesetzte, sorgfältige Spülungen nothwendig machte. Erst im Februar des folgenden Jahres war die Heilung vollendet.

Inzwischen hatten der zuerst in Angriff genommene Unterkiefer rechterseits, sowie der linke Oberkiefer nebst den dazu gehörigen Weichtheilen wieder normale Form und Festigkeit erreicht, dagegen waren am linken Unterkiefer seit Anfang November wieder krankhafte Wucherungen entstanden, die ein Recidiv befürchten liessen. Es wurden zunächst Versuche mit Injection von 0,5% Ueberosmiumsäurelösung — drei Tropfen zu Anfang — in den linken Unterkiefer gemacht, doch zeigte sich kein Erfolg davon; vielmehr nahm der Kiefer allmählig an Dicke zu und die

Wucherungen drangen immer weiter in die Mundhöhle vor. Endlich erreichte, während wegen des Kräftezustandes des Pat. ein operativer Eingriff nicht gemacht werden konnte, die Geschwulst wieder die Grösse, wie vor der ersten Operation.

Sobald nun der Zustand des kleinen Pat. es erlaubte, am 15. März 1883, wurde zur fünften und letzten Operation geschritten, indem die alte Narbe am Unterkieferrande wieder eröffnet und in der früheren Weise die Wucherungen entfernt wurden. Unter Torfpolsterverband war nach etwa drei Wochen die Heilung bis auf einige Fisteln vollendet.

Um eine bessere Consolidirung der Narbenmassen abzuwarten und etwaige Recidive verhindern zu können, blieb Pat. noch bis zum 7. Juli in der Klinik und wurde dann bis auf einige Fisteln geheilt entlassen. Er hatte also in der Zeit von 14 Monaten fünf grössere Operationen durchgemacht und glücklich überstanden.

Das Resultat dieser Operationen in einem Falle der von anderer Seite schon als hoffnungslos aufgegeben und wo der Pat. sozusagen zum Hungertode verurtheilt war, ist ausserordentlich günstig zu nennen.

Bei der Aufnahme war die Bewegung des Unterkiefers und der Zunge fast vollständig aufgehoben, das Schliessen des Mundes unmöglich und Schluckbewegungen nur mit äusserster Anstrengung ausführbar, dazu kam völlige Unverständlichkeit der Sprache und erschwerte Respiration. Bei der Entlassung dagegen konnte der Mund geschlossen werden, die Zunge war frei beweglich, die Sprache allerdings noch etwas ungeschickt, aber doch laut und verständlich, ebenso ging Essen und Trinken normal von Statten.

Bis Ende 1886 war kein Recidiv eingetreten, die Sprache war wieder deutlich und klar geworden und bis auf zwei, noch wenig eiternde Fistelöffnungen nichts mehr von der früheren Geschwulst zu bemerken, ebensowenig war irgend welche Drüsenschwellung am Halse vorhanden. Auf nach dieser Zeit gestellte Anfragen ist leider keine Antwort mehr erfolgt.

An dieser Stelle will ich noch kurz das bemerkenswerthe unseres Falles recapituliren:

Die Heilung des scheinbar nicht operirbaren Falles von symmetrisch über beide Seiten des Ober- und Unterkiefers ausgedehntem Myeloidsarcom wird durch fünf Einzeloperationen erzielt

und zwar, indem durch energische Anwendung von Ferrum candens und liq. ferr. sesq. die weitere Entwickelung von Recidiven schliesslich definitiv verhütet wird.

Hierin findet zugleich die ausführliche Beschreibung des Falles ihre Berechtigung.

Zum Schluss ergreife ich die Gelegenheit Herrn Geheimrath von Esmarch für die gütige Ueberlassung des Materials, sowie für die freundliche Unterstützung bei der Abfassung dieser Arbeit meinen verbindlichsten Dank auszusprechen.

Vita.

Ich, Friedrich Hermann Carl Thilo, Sohn des Oberkonsistorialrathes Dr. theol. hon. caus. Thilo in Hannover, bin geboren am 15. März 1851 zu Langenholzen in Hannover und besuchte die Gymnasien in Holzminden und Hameln. Ostern 1869 mit dem Zeugniss der Reife entlassen, studirte ich 2 Semester in Tübingen, eins in Berlin, machte den Feldzug gegen Frankreich als Kriegsfreiwilliger mit und ging wieder nach Berlin, woselbst ich Ostern 1882 das Tentamen physicum bestand. Zu Ostern 1873 ging ich nach Kiel und absolvirte dort im Juli 1875 das medicinische Staatsexamen. Seitdem praktisirte ich in Uetersen und Nortorf und jetzt in Hamburg.

Thesen.

I. Bei der Vornahme kleinerer Operationen bei kleinen Kindern empfiehlt sich eine leichte Chloroformirung.

II. Die Vernarbung alter Beingeschwüre wird durch kalte Irrigationen sehr gefördert.

III. Bei veralteter Malaria intoxication ist statt des Chinins Bromkalium in grossen Dosen zu versuchen.

Lith. L. Handorff. Kiel.

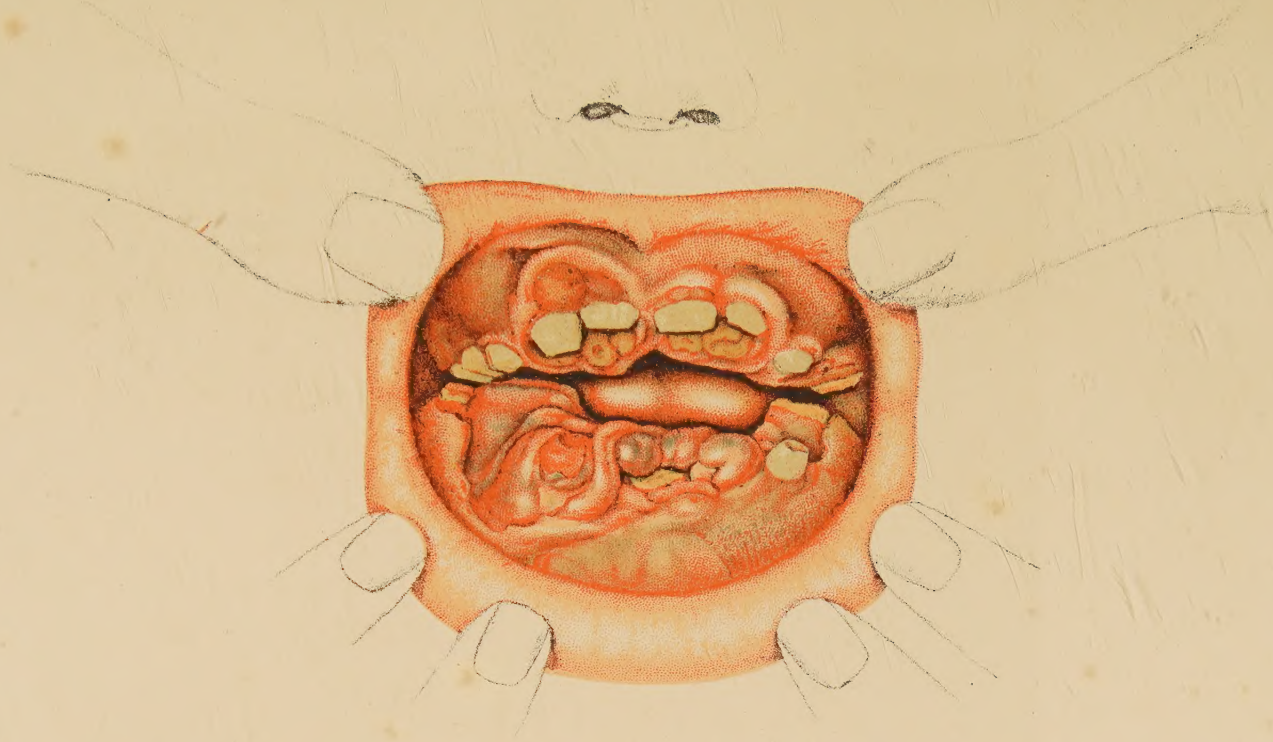

Lith. L. Handorff. Kiel.